




Neotropical Helminthology



RESEARCH NOTE / NOTA CIENTÍFICA

SEBEKIA SP. (PENTASTOMIDAE) IN *ASTRONOTUS OCELLATUS* (AGASSIZ, 1831) "OSCAR" COLLECTED IN THE BELÉN MARKET, IQUITOS, PERU

SEBEKIA SP. (PENTASTOMIDAE) EN *ASTRONOTUS OCELLATUS* (AGASSIZ, 1831) "ACARAHUAZU" COLECTADOS EN EL MERCADO BELÉN, IQUITOS, PERÚ

Carlos Jack Souza-Alvarado¹; Carlos Alfredo Tuesta-Rojas²;
Cesar Vargas-De Pina² & Germán Augusto Murrieta-Morey²

¹ Universidad Nacional de la Amazonía Peruana, Iquitos, Loreto, Perú.

² Instituto de Investigaciones de la Amazonía Peruana (IIAP), Iquitos, Loreto, Perú.

* Corresponding author: ctuestarojas@gmail.com

Souza-Alvarado *et al.*

Titulillo: *Sebekia* sp. (Pentastomidae) in *Astronotus ocellatus*

Carlos Jack Souza-Alvarado: [id https://orcid.org/0000-0001-9777-2493](https://orcid.org/0000-0001-9777-2493)

Carlos Alfredo Tuesta-Rojas: [id https://orcid.org/0000-0002-1961-3574](https://orcid.org/0000-0002-1961-3574)

Cesar Vargas-De Pina: [id https://orcid.org/0000-0002-0831-144X](https://orcid.org/0000-0002-0831-144X)

Germán Augusto Murrieta-Morey: [id https://orcid.org/0000-0001-6244-2654](https://orcid.org/0000-0001-6244-2654)

ABSTRACT

The main objective of this work was to report the presence of the pentastomid *Sebekia* sp. collected in *Astronotus ocellatus* (Agassiz, 1831) "Oscar" acquired in the Belén market, in Iquitos, Peru during the month of June 2021. The work was carried out through the observation, search, identification, measurement and calculation of the parasitological indices of *Sebekia* sp. collected from the musculature and stomach of 30 adult specimens of *A. ocellatus* analyzed. According to the results obtained from the calculation of the parasitological indices, it was recorded a prevalence of 20 %, mean intensity of 1.5 and a mean abundance of 0.3 of *Sebekia* sp. The morphometric measurements obtained show specimens of *Sebekia* sp. with a mean body length of 156.29 µm and 65.78 µm width. The presence of this parasite in the musculature of *A. ocellatus* raises an alert to the possibility of its accidental ingestion due to the consumption of its meat in preparations that use raw or undercooked meat.

Keywords: Acarahuazú – Belén market – parasite – Pentastomida – *Sebekia*

Este artículo es publicado por la revista *Neotropical Helminthology* de la Facultad de Ciencias Naturales y Matemática, Universidad Nacional Federico Villarreal, Lima, Perú auspiciado por la Asociación Peruana de Helminología e Invertebrados Afines (APHIA). Este es un artículo de acceso abierto, distribuido bajo los términos de la licencia Creative Commons Atribución 4.0 Internacional (CC BY 4.0) [<https://creativecommons.org/licenses/by/4.0/deed.es>] que permite el uso, distribución y reproducción en cualquier medio, siempre que la obra original sea debidamente citada de su fuente original.

doi:10.24039/rmh20221611351

RESUMEN

El presente trabajo tuvo como objetivo principal reportar la presencia del pentastómido *Sebekia* sp. colectados en *Astronotus ocellatus* (Agassiz, 1831) “Acarahuazu” adquiridos del mercado Belén, Iquitos, Perú, durante el mes de junio 2021. El trabajo se realizó mediante la observación, búsqueda, identificación, medición y cálculo de los índices parasitarios de *Sebekia* sp. colectados de la musculatura y del estómago de 30 ejemplares adultos de *A. ocellatus* analizados. De acuerdo a los resultados obtenidos del cálculo de los índices parasitarios, se reportó una prevalencia de 20%, intensidad media de 1,5 y una abundancia media de 0,3 de *Sebekia* sp. Las medidas morfométricas obtenidas muestran a ejemplares de *Sebekia* sp. con una longitud promedio del cuerpo de 156,29 μm y 65,78 μm de ancho. La presencia de este parásito en la musculatura de *A. ocellatus* despierta un llamado de alerta ante la posibilidad de su ingesta accidental debido al consumo de su carne en preparaciones que utilicen la carne cruda o mal cocida.

Palabras clave: Acarahuazú – Mercado Belén – parásito – Pentastomida – *Sebekia*

INTRODUCCIÓN

La Amazonía Peruana es rica y diversa, caracterizada por su selva tropical, densa y húmeda, y por el intrincado sistema hídrico que tiene como eje principal el río Amazonas, el más caudaloso y extenso del planeta (García-Dávila et al., 2018). Este sistema hídrico, capitaneado por el gran río Amazonas, está conformado por innumerables ríos, quebradas y lagunas, cuyas aguas, por sus condiciones físicas, químicas y biológicas, son lugares adecuados para la vida y desarrollo de las poblaciones ícticas (Tello-Martín & Serna, 1991).

Estos ríos no solo transportan el agua e inundan periódicamente los bosques amazónicos, también son el sustento vital para miles de especies terrestres y acuáticas, albergando aproximadamente más de 1000 especies de peces de agua dulce correctamente catalogados y con aproximadamente el 50% de especies aún por descubrirse para lo cual se necesita integrar lo mejor posible, la evolución de las redes hidrográficas y lagos (Renno et al., 2011). La riqueza en peces en todos los países de la cuenca amazónica es indudable, ya que son el grupo más numeroso dentro de los vertebrados, estimándose una existencia de cerca de 20.000 especies en el planeta (Cartay, 2018).

Esta riqueza en especies ícticas ha generado el aprovechamiento del recurso en diversas actividades; estas actividades exigen peces

saludables, lo que consecuentemente lleva a una alta productividad y generación de ganancias. El éxito radica en muchos aspectos que se tiene que tener en cuenta uno de ellos es la detección y tratamiento de enfermedades parasitarias. Los peces, al igual que otros animales pueden enfermarse, poniendo en riesgo el éxito de la actividad (Murrieta-Morey, 2019).

Estudios realizados en *Astronotus ocellatus* (Agassiz, 1831) “Acarahuazu” han demostrado la existencia del parásito pentastómido (*Sebekia* sp.) en altas cargas parasitarias causando problemas sanitarios en el pez (Tavares-Dias et al., 2014).

Las especies del género *Sebekia* sp son endoparásitos de peces, tortugas y lagartos (Atroch, 2016). Los peces que se infectan con estos parásitos sufren daños y reducción en su crecimiento como en su productividad. Son parásitos obligados que se alimentan de mucosidad, fluidos de los tejidos y sangre de su hospedero. Las larvas son patógenas, se encuentran generalmente envueltas por una membrana fibrosa delgada y muy resistente que las aísla de los tejidos del hospedero. Morfológicamente, los pentastómidos poseen dos pares de ganchos desiguales localizados en la parte ventral anterior alrededor de la boca. En fase adulta viven en el tracto digestivo de reptiles considerados hospederos definitivos (Hernández-Gómez et al., 2018).

Al demostrarse la presencia de este pentastómido parásito en *A. ocellatus* procedentes de Brasil, este

estudio registra su presencia por primera vez en la Amazonía peruana, en ejemplares del “acarahuzú” colectados del Mercado de Belén, en Iquitos, Perú.

MATERIALES Y METODOS

Obtención de las muestras

Los peces se adquirieron durante el mes de junio del año 2021 en el mercado de Belén, Iquitos, Loreto, Perú con una frecuencia de dos veces por semana en horas de la mañana, aproximadamente entre las 6:00 – 7:00 am. Se seleccionaron los ejemplares que estuvieron en buen estado o frescos basándose en la coloración de la piel, y branquias con color rojizo. Según relato de los vendedores, estos peces son capturados en el río Amazonas.

Análisis de la muestra

En el Laboratorio de Parasitología y Sanidad Acuícola del IIAP (Instituto de Investigaciones de la Amazonía Peruana), los peces se analizaron con la ayuda de un estereoscopio (marca Leyca modelo EZ4) y estiletes. Los parásitos (*Sebekia* sp.) que se lograron encontrar en los órganos internos de los peces fueron registrados en un cuadernillo de apuntes para luego elaborar la base de datos en Excel.

Consecutivamente dichos parásitos fueron separados en placas de Petri pequeñas para proceder con la limpieza de estos cuidadosamente para su posterior identificación. Ya estando los parásitos limpios, con ayuda de un estilete se procedió a montarlas sobre una lámina porta objeto que contenía un medio clarificador denominado Hoyer, después de ello se cubrió con una laminilla cubre objetos para así pasar a la identificación utilizando un microscopio óptico (Murrieta-Morey, 2019).

Preparación de las laminas

Para la clarificación de pentastómidos se colocaron en láminas porta objetos con una gota de solución clarificadora llamada Hoyer, cubriéndola con laminillas cubre objetos para ser observadas al microscopio y así identificarlos. Esta técnica permite clarificar los tejidos del parásito para poder visualizar las estructuras esclerotizadas, las cuales son utilizadas para su identificación.

Identificación taxonómica

Para la identificación taxonómica, se observaron las láminas clarificadas en el microscopio óptico y se consultó con el trabajo realizado por Giensen *et al.* (2013) para su clasificación.

Deposito en colección

Las láminas fueron depositadas en la colección parasitológica del Laboratorio de Parasitología y Sanidad Acuícola del Instituto de Investigaciones de la Amazonía Peruana: IIAP–LPSA–005-2022.

Morfometría de *Sebekia* sp

Las medidas morfométricas de *Sebekia* sp. fueron realizadas utilizando un microscopio óptico (marca LEICA), el cual viene con un programa integrado llamado LAS EZ, en donde se tomaron los datos morfométricos de los parásitos: longitud del cuerpo (LC) y ancho del cuerpo (AC).

Cálculo de los índices parasitarios

Los índices parasitarios fueron calculados de acuerdo con Bush *et al.* (1997): prevalencia, intensidad, intensidad media y abundancia media.

Lugar de fijación de *Sebekia* sp

Los peces se analizaron bajo un estereoscopio y estiletes en búsqueda de pentastómidos. Se analizaron cortes de la musculatura y órganos internos de *A. ocellatus*.

Procesamiento y análisis de datos

Los datos fueron almacenados y procesados en hojas Microsoft Excel con el fin de registrar la información de cada pez examinado, se registraron los datos morfométricos y se calcularon los índices parasitarios.

Aspectos éticos

El Instituto de Investigaciones de la Amazonía Peruana – IIAP, cuenta con RD N° 132-2014-GRL-DIREPRO, del Ministerio de la Producción que le da facultad para la coleta, investigación y producción de peces, así como, para el desarrollo de trabajos en acuicultura. La misma que fue actualizada con RD N° 217-2016-GRL-DIREPRO. De igual modo el IIAP cuenta con habilitación PTH-068-16-PEC-SANIPES para trabajos acuícolas de acuerdo con las normas sanitarias. En el presente trabajo, no se necesitó aplicar alguna técnica de sacrificio de peces ya que estos fueron adquiridos muertos del mercado

Belén, Iquitos – Perú.

RESULTADOS

El parásito *Sebekia* sp. fue identificado mediante la presencia de ciertos caracteres morfológicos como:

cuerpo alargado de coloración blanquecina, en su parte anterior presenta un cadre oral en posición central y cuatro ganchos ubicados a los costados del cadre oral que es de forma oval y cerrado anteriormente. Los ganchos son dobles, convexos, delgados y ligeramente curvados. Cuerpo segmentado con espinas anulares. Terminación del cuerpo en forma achatada (Figura 1).

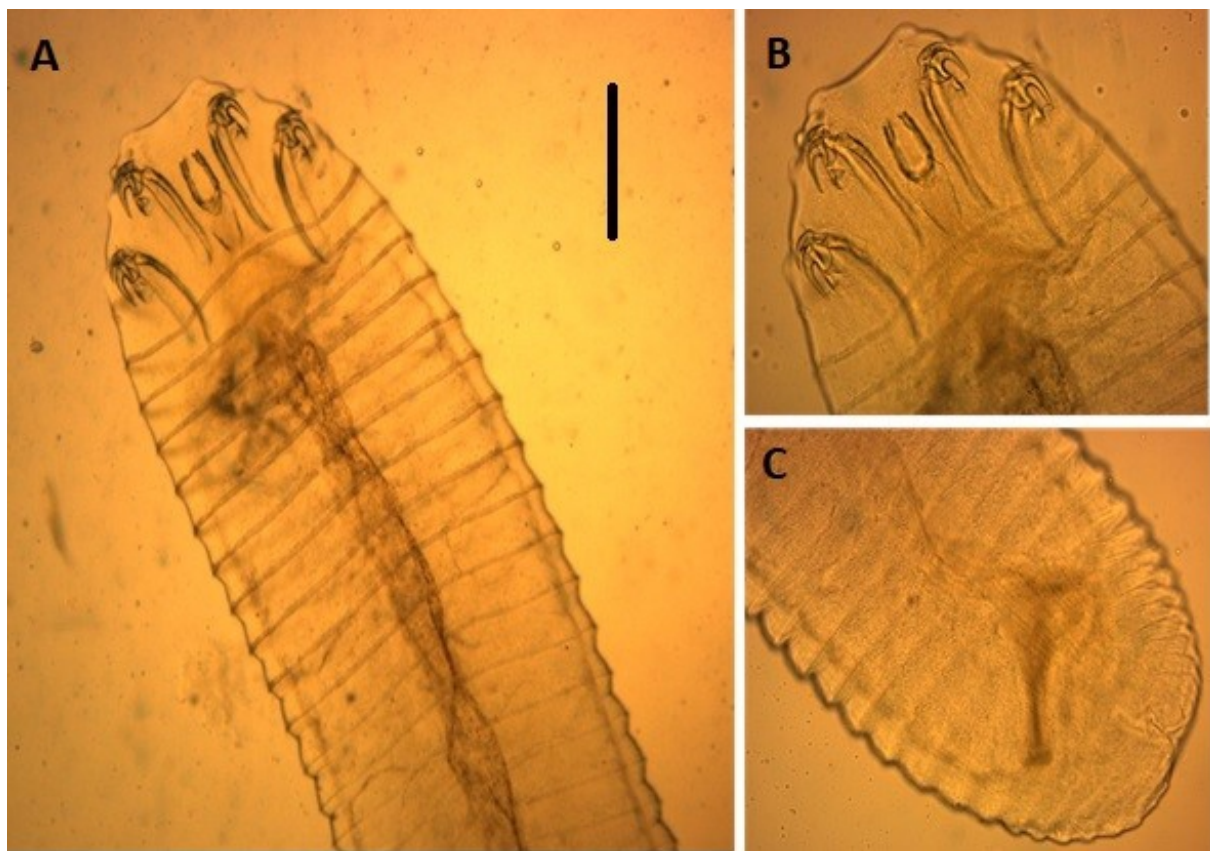


Figura 1. *Sebekia* sp. (Pentastomida). A, B. Parte anterior mostrando el cadre oral y los cuatro ganchos; C. Parte posterior de forma achatada. Escala de la barra = 100 μ m.

El tamaño registrado en los ejemplares analizados fue de 143,46 – 185,22 (156,29 μ m) de longitud total del cuerpo y 45,25 – 78,34 (65,78 μ m) de ancho. El cálculo de los índices parasitarios de *Sebekia* sp. en base a los 30 ejemplares de *A. ocellatus* analizados mostraron una prevalencia de

20%, con una intensidad de 9 (1-4), intensidad media de 1,5 y abundancia media de 0,3. De los nueve parásitos registrados, cuatro se encontraron en la musculatura y cinco en el estómago de los peces parasitados.

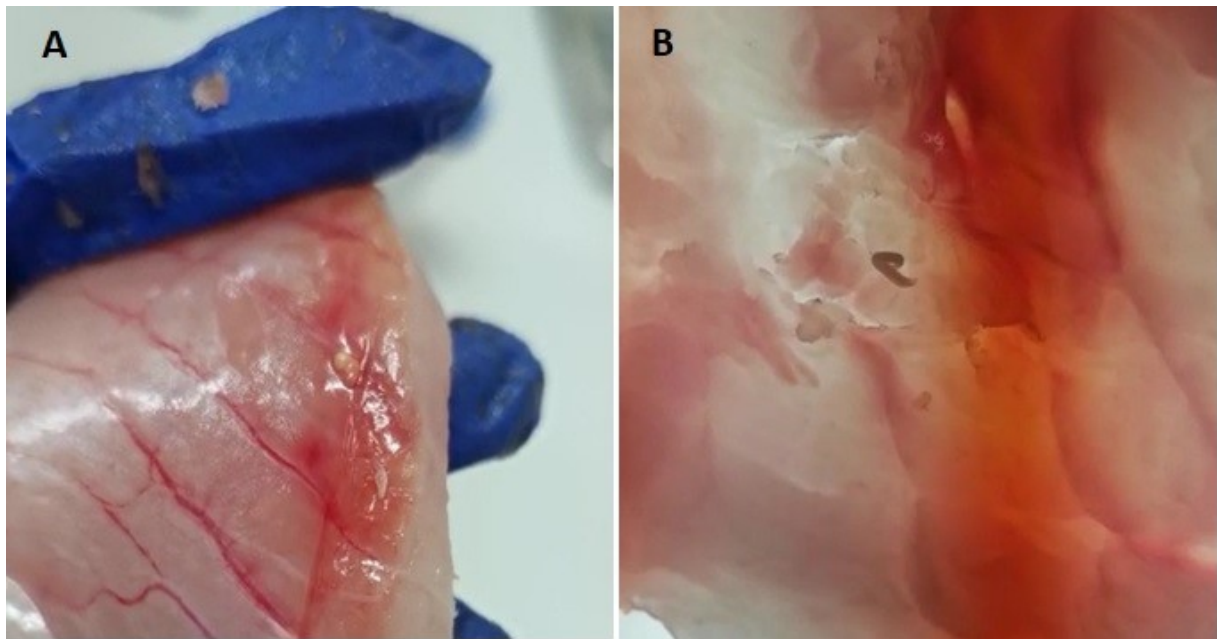


Figura 2. Ejemplar de *Sebekia* sp. encontrado en la musculatura de *Astronotus ocellatus*. A. Corte del músculo mostrando a parásito enquistado. B. Parásito visto bajo estereoscopia.

DISCUSIÓN

Giesen et al. (2013) analizaron ejemplares de *Pygocentrus nattereri* Kner, 1858 del río Miranda, Brasil, y registró ejemplares de *Sebekia* sp. parasitando la musculatura de los peces con una prevalencia del 77%. El tamaño promedio de los parásitos registrados fue de 2600 μm de longitud total del cuerpo y 800 μm de ancho.

En Brasil, estudiando lagos inundables de la Amazonía, se registraron a ejemplares de *Sebekia* sp. en órganos internos de *A. ocellatus* y *A. crassipinnis* (Heckel, 1840) con prevalencias de 8% y con parásitos de tamaños promedio de 524 μm y de longitud total del cuerpo y 426 μm de ancho (Atroch, 2016). En México, se registró la presencia de *Sebekia* sp. parasitando a *Parachromis managuensis* (Günther, 1867) con una prevalencia del 5% y *Petenia splendida* Günther, 1862 con una prevalencia del 25%. Los parásitos del mencionado estudio registraron tamaños promedio de 370 μm de longitud total del cuerpo y 263 μm de ancho (Hernández-Gómez et al., 2018). Los resultados de la actual investigación

concuera con las bajas prevalencias indicadas por Atroch (2016) y por Hernández-Gómez et al. (2018), pero difiere con las altas prevalencias señaladas por Giesen et al. (2013). Adicionalmente, el tamaño registrado por los autores citados fue superior al de este estudio. La alta prevalencia registrada en *P. nattereri* y relativamente baja en este estudio, puede ser explicada debido a que *P. nattereri* es un depredador voraz que se alimenta de peces pequeños que puedan estar sirviendo como transporte de las larvas de *Sebekia* sp. a *P. nattereri*, incrementando las probabilidades de infección.

Los pentastómidos son parásitos cuyas formas adultas han sido reportados en caimanes de Brasil: *Alofia platycephala* Lohrmann, 1889 y *Sebekia microhamus* Self & Rego, 1985 en el *Caiman crocodilus* (Linnaeus) " (Self & Rego, 1985). *Sebekia acuminata* (Travassos, 1924) y *S. samboni* Travassos, 1924 fueron citadas en cocodrilos del estado de Mato Grosso (Travassos, 1924). También se ha registrado al pentastómido *Diesingia megastoma* Diesing, 1836, parasitando a quelónios (Junker et al., 2003). Formas inmaduras de *Sebekia* sp. han sido registradas en hospederos pertenecientes a las Familias

Characidae, Erythrinidae, Pimelodidae, Poeciliidae y Serrasalminidae (Giesen et al., 2013). En este trabajo, se registraron también formas inmaduras de *Sebekia* sp., por lo que se infiere que *A. ocellatus* es un hospedero paraténico de estos parásitos, participando en relaciones depredador-presa con reptiles depredadores, los cuales, al consumir a los peces, adquieren al parásito para posterior desarrollo en su fase adulta y continuidad del ciclo de vida.

Los pentastómidos pueden causar pérdidas económicas en la acuicultura (Almeida et al., 2010) y en los sistemas de cría de cocodrilos que dependen del pescado como fuente de alimento natural – (Gairhe, 2007). Además, los pentastómidos tienen potencial zoonótico, ya que algunos autores han reportado la presencia de pentastómidos pertenecientes a *Leiperia* Sambon, 1922 y *Sebekia* (Junker et al., 2003) en humanos (Fain, 1975; Mairena et al., 1989).

AGRADECIMIENTOS

Al Instituto de Investigaciones de la Amazonía Peruana por proporcionar las instalaciones en donde se realizó la presente investigación, especialmente las instalaciones del Laboratorio de Parasitología y Sanidad Acuicola.

REFERENCIAS BIBLIOGRÁFICA

- Almeida, WO, Silva-Souza, AT & Sales, DL. 2010. Parasitism of *Phalloceros harpagos* (Cyprinodontiformes: Poeciliidae) by *Sebekia oxycephala* (Pentastomida: Sebekidae) in the headwaters of the Cambé River, Paraná State, Brazil. *Brazilian Journal of Biology*, vol. 70, pp. 457458.
- Atroch, FMPB. 2016. Metazoários parasitos de *Astronotus ocellatus* (Agassiz, 1831) e *Astronotus crassipinnis* (Heckel, 1840) (Perciformes: Cichlidae) em lagos de várzea na Amazônia, Amazonas, Brasil. (Dissertação, Instituto Nacional de Pesquisas da Amazônia). <https://repositorio.inpa.gov.br/handle/1/11367>
- Cartay, R. 2018. Peces del Amazonas: especies únicas, comerciales y mitológicas. <https://delamazonas.com/animales/peces/Fain, A. 1975. The pentastomida parasitic in man. Annales de la Societe Belge de Medecine Tropicale, vol. 55, pp. 5964.>
- Gairhe, K. 2007. An investigation on the causes of mortality in captive gharial hatchlings at the Chitwan National Park, Nepal. (Thesis, Master of Veterinary Science).
- García-Dávila, C, Sánchez, H, Flores, M, Mejia, J, Angulo, C, Castro-Ruiz, D, Estivals, G, García, A, Vargas, G, Nolorbe, C, Núñez, J, Mariac, C, Duponchelle, F & Renno, J.F 2018. Peces de consumo de la Amazonía peruana. Instituto de Investigaciones de la Amazonía Peruana.
- Giesen, SC, Takemoto, RM, Calitz, F, Perez-Lizama, MA & Junker, K. 2013. Infective pentastomid larvae from *Pygocentrus nattereri* Kner (Pisces, Characidae) from the Miranda River, Pantanal, Mato Grosso do Sul State, Brazil, with notes on their taxonomy and epidemiology. *Folia Parasitologica*, vol. 60, pp. 457468.
- Hernández-Gómez, RE, López-Jiménez, S, Perera-García, MA, Cuenca-Soria, CA, Castillo-Domínguez, A, Álvarez-González, CA & Melgar-Valdés, CE. 2018. Registro de larvas de *Sebekia* sp. (Pentastomida: Sebekidae) en peces de la cuenca media del río Usumacinta, Tabasco, México. *Investigación y Ciencia: de la Universidad Autónoma de Aguascalientes*, vol. 75, pp. 512.
- Junker, K, Riley, J & Boomker, J. 2003. Redescription of *Diesingia megastoma* (Diesing, 1836) Sambon, 1922, a pentastomid parasite from the South American terrapin *Hydromedusa tectifera* Cope. *Systematic Parasitology*, vol. 56, pp. 211218.
- Mairena, H, Solano, M & Venegas, W. 1989. Human dermatitis caused by a nymph of *Sebekia*. *American Journal of Tropical Medicine and Hygiene*, vol. 41, pp. 352354.
- Murrieta-Morey, G. 2019.

- Parasitología en peces de la Amazonía: fundamentos y técnicas parasitológicas, profilaxis, diagnóstico y tratamiento. Instituto de Investigaciones de la Amazonía Peruana.
- Renno, JF, Carvajal-Vallejos, F, Torrico, JP, Duponchelle, F, Nuñez, J, García-Dávila, C, Sirvas, S, Bonhomme, F, Desmarais, E & Nicolas, H, 2011. Biodiversidad y evolución de los peces en Amazonia. *H o r i z o n* . <https://www.documentation.ird.fr/hor/fdi:010064437>
- Self, JT & Rego, AA.1985. Reassessments and revisions of certain genera and species of the family Sebekidae (Pentastomida) including description of *Sebekia microhamus* n. sp. *Systematic Parasitology*, vol. 7, pp. 3341.
- Tavares-Dias, M, Sousa, TJSM & Neves, LR. 2014. Parasitic infections in two benthopelagic fish from Amazon: the Arowana *Osteoglossum bicirrhosum* (Osteoglossidae) and Oscar *Astronotus ocellatus* (Cichlidae). *Bioscience Journal*, Uberlândia, vol. 30, pp. 546-555
- Tello-Martín, JS & Serna, JRCDL. 1991. Estado actual de la explotación de los principales peces ornamentales de la amazonia peruana. *Folia Amazónica*, vol. 3, pp. 107128.
- Travassos, L. 1924. *Sebekia* du poumon des crocodiles d'Amérique. *Comptes rendus des séances de la Société de biologie*, vol. 90, pp.239-240.

Received March 15, 2022.
Accepted April 12, 2022.