

COMUNICACIÓN

Ectoparásitos en branquias de tilapias adultas (*Oreochromis niloticus*) del Sector Bello Horizonte de la Banda de Shilcayo, San Martín, Perú

Ectoparasites in gills of adult tilapia (*Oreochromis niloticus*) from the Bello Horizonte Sector of the Banda de Shilcayo, San Martín, Peru

Víctor Puicón N.^{1*}, Alicia López F.¹, German Murrieta M.²

RESUMEN

El objetivo del presente estudio fue determinar la presencia de ectoparásitos en branquias de 73 tilapias adultas (*Oreochromis niloticus*) provenientes de siete pozas ubicadas en el Sector Bello Horizonte, distrito de la Banda de Shilcayo, San Martín, Perú. Se realizó el muestreo entre enero a febrero de 2021. Se realizaron mediciones de tamaño, temperatura y pH de las pozas y se obtuvieron las medidas de las pozas y densidad de los peces a partir de los registros de las piscigranjas. Los peces fueron llevados al laboratorio para la disección de las branquias y la colecta y fijación de los ectoparásitos. El 35.6% (26/73) de peces estuvieron infestados con uno o más ectoparásitos. Se determinó la presencia de monogeneos del género *Chclidogyrus* sp, familia Dactylogyridae (28.8%) y del protozoario *Trichodina* sp (11.0%) (8/73).

Palabras clave: Monogenoidea, ectoparásitos, Banda de Shilcayo, tilapias, protozoario

¹ Laboratorio de Histopatología Animal, Escuela de Medicina Veterinaria, Facultad de Ciencias Agrarias, Universidad Nacional de San Martín, Tarapoto, Perú

² Instituto de Investigaciones de la Amazonía Peruana – IIIAP, Iquitos, Perú

* E-mail: ² vhpuicon@unsm.edu.pe

Recibido: 25 de abril de 2022

Aceptado para publicación: 10 de noviembre de 2022

Publicado: 27 de febrero de 2023

©Los autores. Este artículo es publicado por la Rev Inv Vet Perú de la Facultad de Medicina Veterinaria, Universidad Nacional Mayor de San Marcos. Este es un artículo de acceso abierto, distribuido bajo los términos de la licencia Creative Commons Atribución 4.0 Internacional (CC BY 4.0) [<https://creativecommons.org/licenses/by/4.0/deed.es>] que permite el uso, distribución y reproducción en cualquier medio, siempre que la obra original sea debidamente citada de su fuente original

ABSTRACT

The aim of this study was to determine the presence of ectoparasites in the gills of 73 adult tilapia (*Oreochromis niloticus*) from seven ponds located in the Bello Horizonte Sector, Banda de Shilcayo district, San Martín, Peru. Sampling was carried out between January and February 2021. Measurements of size, temperature and pH of the ponds were recorded and the measurements of the ponds and fish density were obtained from fish farms records. The fish were taken to the laboratory for the dissection of the gills and the collection and fixation of the ectoparasites. Results showed that 35.6% (26/73) of fish were infested with one or more ectoparasites. The presence of monogeneans of the genus *Chclidogyrus* sp, family Dactylogyridae (28.8%) and the protozoan *Trichodina* sp (11.0%) (8/73) was determined.

Key words: Monogenoidea, ectoparasites, Banda de Shilcayo, tilapia, protozoans

INTRODUCCIÓN

La tilapia del Nilo (*Oreochromis niloticus*, Linnaeus, 1758) es una especie acuícola tropical perteneciente a la familia Cichlidae. Esta especie es originaria de África y fue introducida al Perú en 1970. Según la Organización de las Naciones Unidas para la Alimentación y la Agricultura (FAO, 2020), es la tercera especie producida a nivel mundial, conllevando a tener un crecimiento constante de las tasas de consumo per cápita de especies acuícolas en los últimos años.

La región de San Martín en el Perú es clave para la acuicultura nacional por su distribución geográfica, además de poseer un clima favorable (Hurtado, 2003). La región presenta una amplia diversidad productiva de especies amazónicas como (*Piaractus brachypomus*) y la gamitana (*Colossoma macropomum*), así como de especies introducidas como la tilapia del Nilo, lo cual la convierte en la región líder en producción y distribución de alevinos de tilapia a nivel nacional, siendo esta, además, la segunda especie acuícola de mayor producción en el país (PRODUCE, 2017).

La piscicultura se ha extendido notablemente en San Martín, ubicada en la selva alta peruana, una región de referencia en la crianza de peces amazónicos, habiéndose establecido estaciones pesqueras como las de Marona (Moyobamba), Ahuashiyacu (San Martín) y de Uchiza (Tocache). En el distrito de la Banda de Shilcayo, Sector Bello Horizonte, se puede encontrar el mayor número de pozas de crianza semi intensiva de tilapia a nivel de la ciudad de Tarapoto.

Respecto a las enfermedades parasitarias, las lesiones producidas por ectoparásitos a nivel branquial son múltiples, incluyendo congestión, edema, atrofia, hiperplasia y fusión de lamelas, necrosis, telangiectasia y presencia de células granulares eosinófilicas (Martins y Romero, 1996; Vargas *et al.*, 2015), que en casos severos pueden ocasionar una considerable pérdida del equilibrio homeostático del pez. En América del Sur se han descrito 651 parásitos monogeneos, mientras que en el Perú se han reportado cerca de 115 especies parasitarias en especies hidrobiológicas cultivadas y marinas (Cohen *et al.*, 2013). Asimismo, tanto estos helmintos como los protozoarios ciliados *Trichodina* sp han sido reportados como causantes de mortalidad en alevinos de tilapia en centros de cultivo en el país (González, 2012).

En la región San Martín se ha reportado la presencia de monogeneos (*Cichlidogyrus sclerosus*, *Cichlidogyrus thurstoniae* y *Cichlidogyrus* sp) en branquias de tilapias juveniles en dos centros de los distritos de La Banda de Shilcayo y en un centro piscícola en el distrito de Morales, los cuales fueron identificados y caracterizados mediante un estudio ultraestructural (Cabrera, 2019). Por otro lado, Calderón (2021) reportó 76% de incidencia de monogeneos, especialmente de especies del género *Cichlidogyrus*.

El presente trabajo tuvo como objetivo determinar la presencia de ectoparásitos tilapia del Nilo (*Oreochromis niloticus*) en estadio adulto de las piscigranjas de crianza semi-intensiva del Sector Bello Horizonte, San Martín, Perú.

MATERIALES Y MÉTODOS

Se seleccionaron siete pozas de crianza semi-intensiva de dos piscigranjas ubicadas en el Sector Bello Horizonte, distrito de la Banda de Shilcayo, Tarapoto, en el departamento de San Martín, Perú. El procesamiento de muestras se llevó a cabo en el Laboratorio de Histopatología Animal del Fundo Miraflores, Escuela Profesional de Medicina Veterinaria, Facultad de Ciencias Agrarias, Universidad Nacional de San Martín. El estudio se desarrolló entre enero y febrero de 2021.

Se colectaron 73 tilapias adultas de las siete pozas de las dos principales piscigranjas establecidas en el distrito en estudio, tratando de colectar 10 a 11 tilapias por poza, llegando a obtener 36 y 37 tilapias de las dos piscigranjas. La colecta de los peces se realizó mediante el uso de redes de arrastre. Los peces fueron tomados al azar y fueron trasladados vivos en envases y bolsas de polietileno con agua al laboratorio. Los peces fueron sedados con un isoeugenol a dosis de 1 ml en 20 L de agua para proceder con la

medición de los datos biométricos. La talla de los peces se midió con un ictiómetro midiendo desde la punta de la cabeza (o mandíbula) hasta el final del lóbulo de la aleta caudal. El peso se determinó en una balanza electrónica gramera de 5 kg de capacidad y 0.1 g de sensibilidad. Las tallas variaron entre 17.5 a 24.5 cm y el peso promedio fue de 250 g. Los peces fueron posteriormente sacrificados mediante un corte medular con un estilete.

Se hicieron cortes seccionales en las zonas de inserción de las branquias con ayuda de tijeras y pinzas. Las branquias fueron colocadas en láminas portaobjeto y observadas al microscopio (Leica DM 750, 10x y 40x). Adicionalmente, se separaron las branquias y se colocaron en frascos de boca ancha, adicionando agua temperada a 68 °C hasta cubrir las branquias y luego se completó con alcohol al 96%. Los frascos fueron agitados por 20 segundos. El sedimento fue fijado en láminas semipermanentes a través del medio de Hoyer. De esta manera, se pudo observar las estructuras esclerotizadas como haptor y complejo copulador para la identificación de los parásitos monogeneos al utilizar las claves taxonómicas de Cohen *et al.* (2013) y Thatcher (2006). Asimismo, siguiendo la estandarización descrita por Rondón *et al.* (2021), se midió la carga parasitaria mediante los grados de infestación en nulo (0), leve (1-3 parásitos), moderado (4-7 parásitos) y severo (>8 parásitos). No se realizó la estandarización de carga parasitaria de protozoarios.

Los parámetros físicos y químicos como el pH y la temperatura fueron medidos dos veces al día (07:00 y 16:00 h) en cada poza durante 30 días utilizando un medidor de pH HI98103 (Hanna Instruments, USA) con una precisión de ± 0.2 y un termómetro de fluidos a base de alcohol con una precisión de ± 0.1 °C. Los datos de tamaño (m²) y densidad de las pozas (3 peces/m²) fueron obtenidos mediante los registros productivos de los propietarios de cada una de las piscigranjas.

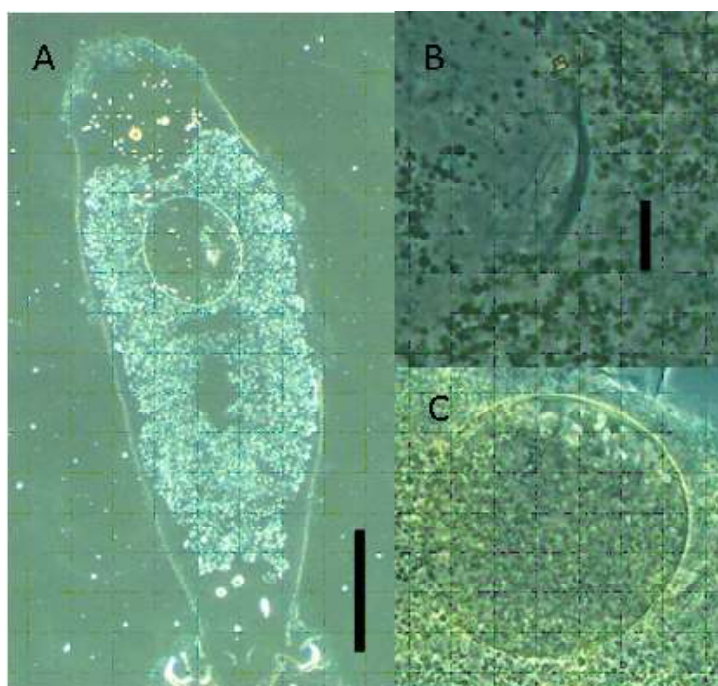


Figura 1. *Cichlidogyrus* sp. A. Cuerpo completo, B. Complejo copulador. C. Huevo. Escala de la barra: A = 200 μ m. B, C = 20 μ m

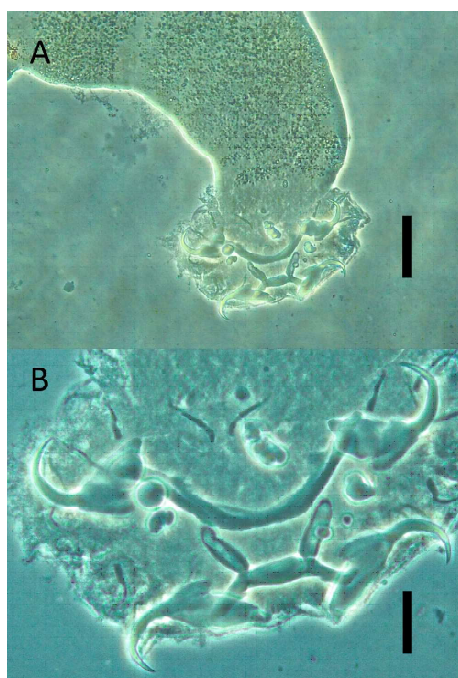


Figura 2. *Cichlidogyrus* sp. A. Haptor, B. Haptor mostrando barras, anclas y ganchos. Escala de la barra: A = 50 μ m. B, C = 10 μ m

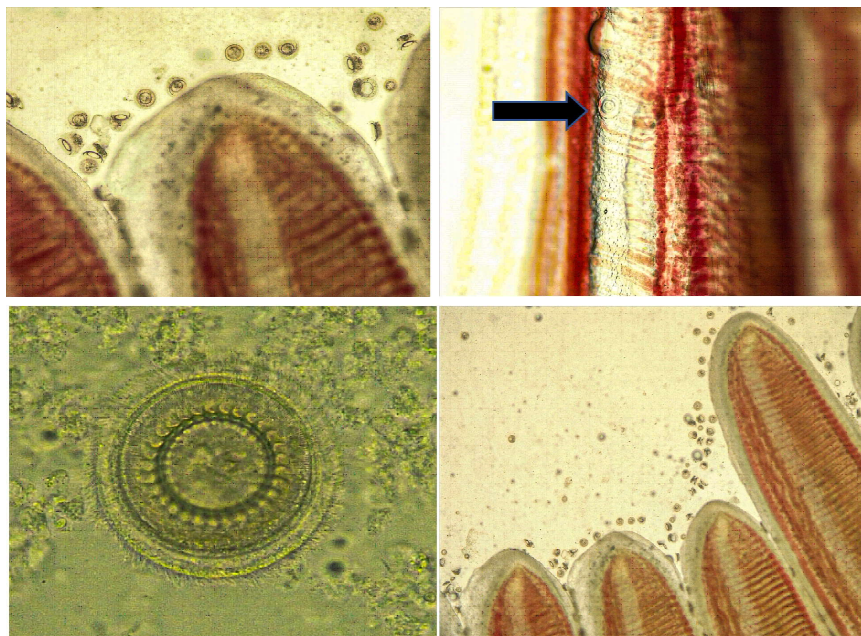
Los procedimientos del presente estudio de investigación fueron realizados acorde con las normas éticas y de bienestar animal y fueron aprobados por el Comité Institucional de Ética de Investigación, Manejo de la Biodiversidad y Bienestar Animal de la Universidad Nacional de San Martín (Resolución N.º 394-2021-UNSM/CU-R).

RESULTADOS

La prevalencia de peces parasitados fue de 35.6% (26/73). El parásito más frecuente fue el monogeneo del género *Chclidogyrus*, familia Dactylogyridae (28.8%) (21/73) (figuras 1 y 2), seguido del protozooario *Trichodina* sp (11.0%) (8/73) (Figura 3). El grado de infección para los parásitos monogeneos fue leve en todos los casos (1 a 3 parásitos). En el caso de *Trichodina* sp, si bien no se determinó el grado de infección, se pudo notar una infección severa en una de las pozas (Figura 3).

Cuadro 1. Parámetros fisicoquímicos y tamaño y densidad de las pozas pertenecientes al Sector Bello Horizonte de la Banda de Shilcayo, San Martín, Perú

Poza	Temperatura (°C)	pH	Tamaño (m ²)	Densidad (Peces/poza)
1	28.50	8.50	2,500	7,500
2	30.50	8.33	200	600
3	29.50	8.90	170	850
4	30.00	8.00	200	600
5	28.00	8.10	1,250	3,750
6	28.00	7.20	250	1,000
7	27.00	8.34	144	432

Figura 3. Presencia de *Trichodina* sp (flecha) halladas en un severo grado de infección a nivel de branquias de tilapias (*Oreochromis niloticus*) adultas del Sector Bello Horizonte de la Banda de Shilcayo, San Martín, Perú

Las características fisicoquímicas, así como el tamaño y densidad de las pozas se encontraron dentro de los parámetros permisibles (Cuadro 1).

DISCUSIÓN

Los resultados evidencian una prevalencia general de 35.6%, indicando un índice-

moderado de parásitos en las tilapias. Sin embargo, para cada especie parasitaria se obtuvieron índices leves de infección (monogeneos 28.8% y *Trichodina* 11.0%). El incremento de las infestaciones parasitarias en crianzas acuícolas semi-intensivas han sido asociadas a un inadecuado manejo de la calidad del agua (Martins *et al.*, 2002). No obstante, los valores de pH y temperatura en el presente estudio estuvieron dentro de los ran-

gos normales para la crianza de tilapias del Nilo (FONDEPES, 2004; Saavedra, 2006), pero no fue posible medir los compuestos nitrogenados (amonio, nitritos, nitratos), los cuales son de importancia en una crianza acuícola, ya que la acumulación de materia orgánica producido por la excreta de los peces, células muertas y residuo de alimentos crea un ambiente de anoxia e hipoxia que genera un desequilibrio en la homeostasis de los peces (Mariano *et al.*, 2010), lo cual podría haber facilitado la presencia de los agentes parasitarios en las pozas.

Infestaciones con parásitos monogéneos han sido reportadas en diversas zonas del país, tanto en costa, sierra y selva. Un antecedente local realizado por Calderón (2021) en la misma zona del estudio reportó una incidencia de 76% de monogéneos del género *Chclidogyrus*. Así mismo, Cabrera (2019) evidenció la presencia de parásitos de este género (*Cichlidogyrus sclerosus*, *C. thurstonae* y *Cichlidogyrus* sp), siendo el primer reporte de estas especies halladas en 40 tilapias de 3 meses de edad en cuatro centros productivos en la región San Martín.

Otros reportes conciernen a zonas como Iquitos, donde Murrieta *et al.* (2020b) reportaron la presencia del monogéneo *Trianchoratus acleithrium* en branquias de *Trichopodus trichopterus* con una prevalencia de 30%, una intensidad media de 2.89 parásitos por huésped infectado y una abundancia media de 0.87 por huésped. Estos mismos autores reportaron muertes asociadas a monogéneos (*Dawestrema cycloancistrum*) en *Arapaimas gigas* (Murrieta *et al.* (2020a). Por otro lado, Serrano *et al.* (2021) al analizar las branquias de 10 especies de peces amazónicos de importancia comercial pertenecientes a los órdenes Characiformes, Siluriformes y Perciformes identificaron parásitos de 13 géneros y 23 especies de monogéneos.

En otro estudio en Iquitos, Vargas *et al.* (2015) analizaron branquias de gamitanas juveniles encontrando una frecuencia de 100%

(30/30). En ese caso, el oxígeno disuelto se encontraba en niveles cercanos a los letales y el pH tenía valores cercanos al nivel ácido, lo que creaba condiciones inadecuadas para los tejidos branquiales.

La importancia que tienen los trichodinidos recae en la posibilidad de generar una alta mortalidad cuando se tienen cargas parasitarias altas. En el presente estudio se determinó una prevalencia relativamente baja (11.0%) (8/73), encontrando una infección severa en una de las pozas, la cual pudo desarrollarse debido algún factor estresante que haya debilitado a los peces; posiblemente atribuido a los cambios bruscos de temperatura que se constató en el registro durante la etapa de evaluación. Cabe considerar que San Martín es una región tropical, en el cual parámetros como la temperatura ambiental y humedad incrementadas favorecen el desarrollo de los ciclos biológicos parasitarios (Mathews *et al.*, 2013).

CONCLUSIONES

- El 35.6% (26/73) de tilapias del Nilo (*Oreochromis niloticus*) adultas colectadas del Sector Bello Horizonte del distrito de la Banda de Shilcayo presentaron al menos un ectoparásito.
- Se reporta la presencia de monogéneos del género *Chclidogyrus* (28.8%) (21/73) y del protozooario *Trichodina* sp (11.0%) (8/73).
- El grado de infección de monogéneos fue leve (1-3 parásitos por pez).

LITERATURA CITADA

1. **Cabrera M. 2019.** Identificación y caracterización ultraestructural de monogéneos presentes en las branquias de Tilapia del Nilo *Oreochromis niloticus* asociados a las lesiones histológicas procedentes de cultivos de la provincia de San Martín. Tesis de Maestría. Lima: Univ. Peruana Cayetano Heredia. 101 p.

2. **Calderón JE. 2021.** Incidencia de parásitos en el cultivo de Tilapia (*Oreochromis niloticus*) en estadio juvenil en el distrito de La Banda de Shilcayo, provincia y región San Martín. Tesis de Médico Veterinario. San Martín, Perú: Univ. Nacional de San Martín. 61 p.
3. **Cohen SC, Kohn A, Justo MC. 2013.** South american monogenoidea parasites of fishes, amphibians and reptiles. Brasil: Ministério de Saude: Conselho Nacional de desenvolvimento científico e tecnologico. 664 p.
4. **[FAO] Food and Agriculture Organization of the United Nations. 2009.** *Oreochromis niloticus* (Linnaeus, 1758) [Cichlidae]. In: Cultured aquatic species fact sheets. [Internet], [11 noviembre 2021]. Disponible en: https://www.fao.org/fishery/docs/DOCUMENT/aquaculture/CulturedSpecies/file/es/es_niletilapia.htm
5. **[FAO] Food and Agriculture Organization of the United Nations. 2020.** El estado mundial de la pesca y la acuicultura 2020. [Internet]. Disponible en: <https://www.fao.org/publications/sofia/2020/es/>
6. **[FONDEPES] Fondo Nacional de Desarrollo Pesquero. 2004.** Manual de cultivo de tilapia. Lima, Perú: Acuerdo de colaboración interinstitucional AECI/PADESPA-FONDEPES. 115 p.
7. **Gonzales JG. 2012.** Parasitofauna of tilapia cause mortalities in fingerlings in two fish farms, Lima, Peru. Neotrop Helminthol 6: 219-229.
8. **Hurtado NT. 2003.** La tilapia roja en el Perú. Rev AquaTIC 19: 41-52.
9. **Mariano M, Huaman P, Mayta E, Montoya H, Chanco M. 2010.** Pollution produced by intensive fish farming in Andean lagoons, Junín, Peru. Rev Peru Biol 17: 137-140.
10. **Martins L, Romero R. 1996.** Efectos del parasitismo sobre el tejido branquial en peces cultivados: estudio parasitológico e histopatológico. Rev Bras Zool 13: 489-500.
11. **Martins ML, Moraes FR, Miyasaki DM, Brun CD, Onaka EM, Feneric JJR, Bozzo FR. 2002.** Alternative treatment for *Anacanthorus penilabiatus* (Monogenea: Dactylogyridae) infection in cultivated pacu, *Piaractus mesopotamiscus* (Ostheychthyes: Characidae) in Brazil and its haematological effects. Parasite 2: 175-180. doi: 10.1051/parasite/2002092175
12. **Mathews PD, Mertins O, Mathews JP, Orbe RI. 2013.** Parasitic infections in juveniles of *Arapaima gigas* (Schinz, 1822) cultivated in the Peruvian Amazon. Acta Parasitol 59: 43-48.
13. **Murrieta GA, Chirinos CS, Rodríguez L, Mendoza PV, Nobre J. 2020.** Mortalidad de *arapaima gigas* (Schinz, 1822) (*arapaimidae*) causada por *Dawestrema cycloancistrum* Price & Nowling, 1967 (monogenoidea) procedentes de estanques de peces en la amazonía peruana y el uso de sal para su tratamiento. Neotrop Helminthol 13: 235-243. doi: 10.24039/rmh2019132637
14. **Murrieta GA, Ruíz KM, Dávila EL, Chuquipiondo CT, Tuesta CA, Zumaeta JC. 2019.** Primer reporte en la Amazonía peruana y descripción morfológica de la especie exótica *Trianchoratus acleithrium* Preece & Berry, 1966 (monogenoidea: Dactylogyridae) parasitando las branquias de *Trichopodus trichopterus* (Pallas, 1770) (Perciformes: Anabantidae). Neotrop Helminthol 13: 161-167. doi: 10.24039/rmh2019132637
15. **[PRODUCE] Ministerio de la Producción. 2017.** Anuario estadístico pesquero y acuícola 2017, Lima, Perú> PRODUCE. 200 p.
16. **Rondón EJ, Villanueva CC, Del Águila LR., Sandoval CN. 2021.** Frecuencia y carga parasitaria en branquias de alevinos de gamitana (*Colossoma macropomum*) mediante exámenes directos en tres establecimientos piscícolas de Ucayali, Perú. Rev Inv Vet Perú 32: e20010. doi: 10.15381/rivep.v32i2.20010

17. **Saavedra MA. 2006.** Manejo del cultivo de la tilapia. Nicaragua: Instituto de Capacitación, Investigación y Desarrollo Ambiental (CIDEA). 22 p.
18. **Serrano ME, Murrieta GA, Culcos G 2021.** Monogéneos parásitos presentes en branquias de peces de importancia comercial en la Amazonía peruana. En: XXIII Jornadas Científicas 2021. Lima: Universidad Peruana Cayetano Heredia.
19. **Thatcher VE. 2006.** Amazon fish parasites. 2nd ed. Sofia: Pensoft Publishers. 508 p.
20. **Vargas M, Sandoval N, Casas E, Pizango G, Manchego A. 2015.** Parásitos y lesiones histopatológicas en branquias de gamitanas (*Colossoma macropomum*) juveniles bajo crianza semiintensiva. Rev Inv Vet Perú 26: 577-586. doi: 10.15381/rivep.v26i4.11222